

沖縄県臨床細胞学会定例会 2020 年 3 月

施設名：沖縄赤十字病院

症例 1

①採取検体：口腔内擦過

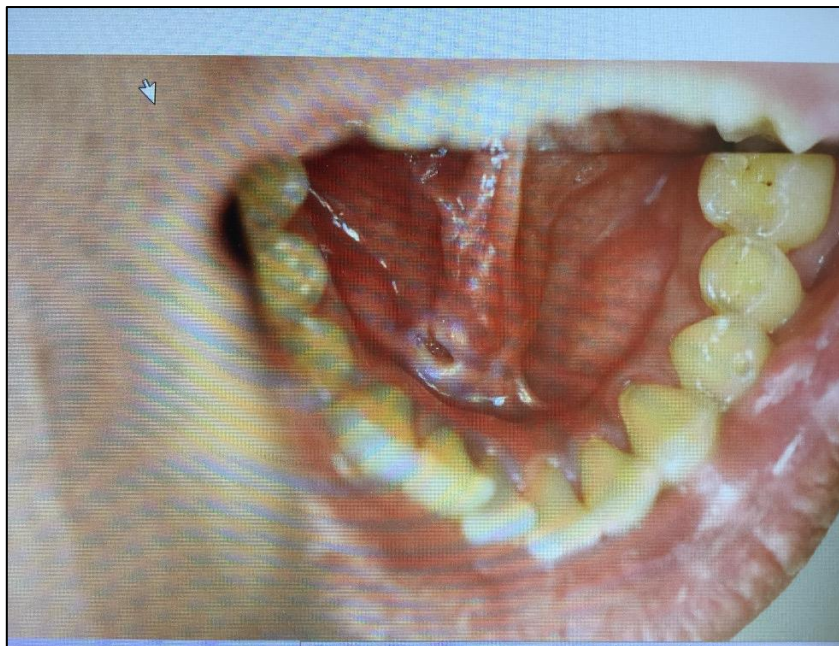
②年齢・性別：50 歳代 男性

③臨床経過：一年前より唾石により経過観察中、口内炎様の軽い疼痛あり。

左側顎下腺開口部に 7×8 mm の潰瘍を伴った白斑を認める。

接触疼痛軽度あり。歯肉腫脹なし。

【口腔内マクロ写真】



④細胞像・細胞像の写真

